Tentatives de reconstitutions faciales d'*Homo Sapiens*

L'interprétation de l'orthodontiste.
L'exemple du crâne d'Oued Guettara (Algérie).

Dr Marc-Gérald **Choukroun**
Spécialiste qualifié en ODF
Dr Djillali **Hadjouis**
Archéologue, paléoanthropologue

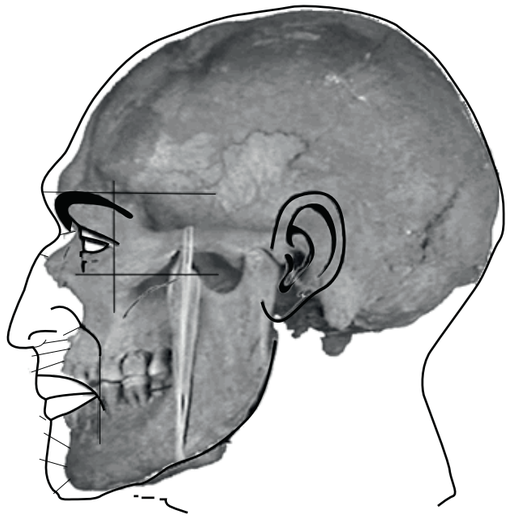

Fig. **1**
Première tentative de reconstitution par informatique réalisée par J.-N. Vignal.
© J.-N. Vignal et D. Hadjouis.

Résumé

Les reconstructions faciales des fossiles sont faites généralement par des paléontologues et anthropologues. Cependant, il faut admettre que les orthodontistes ont une connaissance très fine des rapports squelettiques avec les tissus mous puisque c'est leur travail quotidien dans le diagnostic.

Il était donc intéressant de se confronter à cette aventure avec la contribution et l'attention bienveillante de notre paléoanthropologue Djillali Hadjouis. Celui-ci nous a fourni la copie d'un squelette qu'il a étudié et nous a laissé carte blanche pour développer notre spécificité.

Fig. **2**
Deuxième tentative de reconstitution en volume réalisée par É. Daynès.

Introduction

Le travail présenté ici reprend les résultats paléoanthropologiques cranio-faciaux de l'un de nous (Djillali Hadjouis) et les reconstitutions faciales réalisées dans les années 2000 sur un crâne mechtoïde (*Homo sapiens* d'Algérie) (fig. 1 et 2).
La dernière reconstitution en plâtre, réalisée récemment sur le même spécimen par Marc-Gérald Choukroun, livre des résultats quelque peu différents (fig. 3 à 59).

La grotte Bredeah fait partie du néolithique méditerranéen d'Oranie en Algérie, dont une série de grottes est située dans le massif du Murdjadjo qui domine la ville d'Oran (Troglodytes, Cuartel, Polygone, Rio Salado). Certaines d'entre elles ont été fouillées entre 1891 et 1927 par Doumergue et Pallary et ont livré du matériel lithique (lamelles à dos et géométriques, pièces à coches), de la céramique ainsi que des restes humains apparentés au type de Mechta-Afalou évolué.

La fouille d'Oued Guettara, plus récente, a été dirigée par Camps en 1967 et a mis en évidence le caractère sépulcral de la grotte, au moins dans son niveau correspondant à la couche III. Une étude conduite par Hadjouis *et al.* (2000) a porté sur une analyse architecturale cranio-faciale et occlusale, paléopathologique, et sur une reconstitution faciale, par informatique puis par sculpture, afin d'apprécier l'étendue de la dysmorphose.

Cette nouvelle étude bi- et tridimensionnelle a mis en valeur de nouvelles interprétations architecturales et occlusales.

En effet, le vide lingual provoqué par l'arrachage systématique de la denture antérieure définitive du maxillaire (avulsion des incisives) a provoqué au cours de la croissance une instabilité architecturale cranio-faciale et un dérapage occlusal des dents voisines.
Outre le bouleversement de la dynamique osseuse, le crâne d'Oued Guettara présente des anomalies et des pathologies dentaires, dont cette usure anormale des dents jugales inférieures qui ne correspond ni à l'occlusion ni à l'articulé des dents antagonistes, mais fait suite à une fonction paramasticatrice de type tannage de peaux (Hadjouis *et al.* 2000, Hadjouis 2021).
Les phénomènes inflammatoires périapicaux sont aigus et correspondent à des kystes alvéolo-dentaires ou à des abcès périapicaux.
Le crâne appartient à un adulte âgé de 25 à 35 ans. La diagnose sexuelle montre des caractères masculins tels que des bosses frontales nulles, des arcades sourcilières proéminentes, des apophyses mastoïdes grandes, un inion marqué, des lignes nucales fortes, des orbites anguleuses, des tubercules malaires moyens, un corps mandibulaire très épais et des rugosités de l'angle mandibulaire marquées.
À quelques exceptions près, le crâne néolithique d'Oued Guettara présente tous les traits morphologiques des Mechtoïdes robustes. La face est basse, les orbites sont surbaissées avec des contours rectangulaires, surmontées par une région sus-orbitaire très saillante ; une forte dépression sus-glabellaire est présente, le nez est bas et moyen, le prognathisme est peu marqué.
Le morphotype crânien est mésocéphale, le front est bombé et le frontal très divergent, la voûte est basse aux parois épaissies dont la saillie sagittale répond au type de toit de maison, la forme est rhomboïde. La mandibule est aussi robuste que les autres parties cranio-faciales, le trou mentonnier est situé entre P2-M1, des condyles grands et situés plus bas que l'apophyse coronoïde, les gonions sont légèrement extroversés. Les dents sont de grande taille, présentant une usure à la fois forte et précoce. La capacité crânienne calculée selon la méthode de Pearson livre une valeur de 1 625 cm^3.
L'analyse biodynamique cranio-faciale et occlusale par téléradiographie a mis en évidence une discordance cranio-faciale en extension : champ cranio-facial plus long que le champ cranio-rachidien, occiput au-dessus de la ligne cranio-palatine, angle antérieur de la base fermé à 16,5°...
La promandibulie n'est pas sollicitée par la flexion de la base du crâne, mais s'est trouvée influencée par la pratique de l'avulsion des incisives supérieures au cours de la croissance, mettant en place une réduction du rebord alvéolaire maxillaire, laissant le champ libre à un plus grand développement en hauteur des dents du bloc incisivo-canin.
Deux types de reconstitutions faciales ont été déjà réalisées, l'une par des techniques informatisées basées sur la déformation d'images ou *warping* (fig. 1), l'autre par sculpture (Hadjouis, 2011) (fig. 2).
La troisième reconstitution (M.-G. Choukroun) donne des résultats quelque peu contradictoires.

ÉTUDE OSSEUSE DU FOSSILE

Fig. **3**

Le crâne fossile à côté d'un crâne moderne. Nous observons la différence sur la proéminence mentonnière, l'arcade sourcilière et l'inclinaison des os propres du nez. La forme du crâne est plus arrondie chez l'homme moderne.

Fig. **4**

L'appareil dentaire vu de profil est en classe I avec de fortes abrasions dues à l'alimentation, mais surtout au mode de vie. Les dents servent d'outil, notamment pour le travail du cuir.

Fig. **5**

De face, les incisives ont été extraites selon des habitudes rituelles, l'os alvéolaire est diminué.

Fig. **6**

L'autre profil est également en classe I avec les mêmes abrasions.

Fig. **7 et 8**

L'angle mandibulaire est proche des 90°.

Fig. **9**

Profil droit, l'arcade sourcilière est en torus.

Fig. **10**

Profil gauche : le plan mandibulaire passe très au-dessous du crâne. Il s'agit selon Ricketts d'un type brachyfacial.

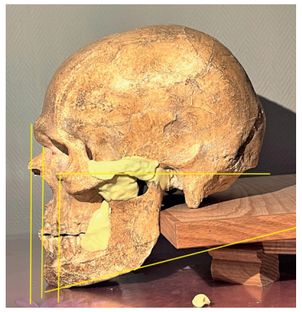

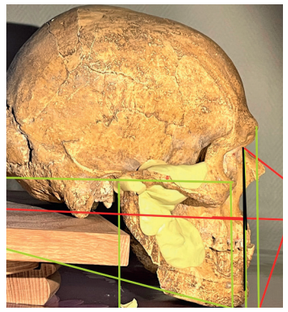

Fig. **11 et 12**

L'analyse d'Izart montre un menton bien placé en classe I squelettique.
Nous n'observons pas de biprognatisme comme chez de nombreux fossiles du genre *Homo*.
L'angle ANB est voisin de 0°, en raison de l'absence des incisives supérieures.
L'angle glabelle-os propres du nez est voisin de 90°.

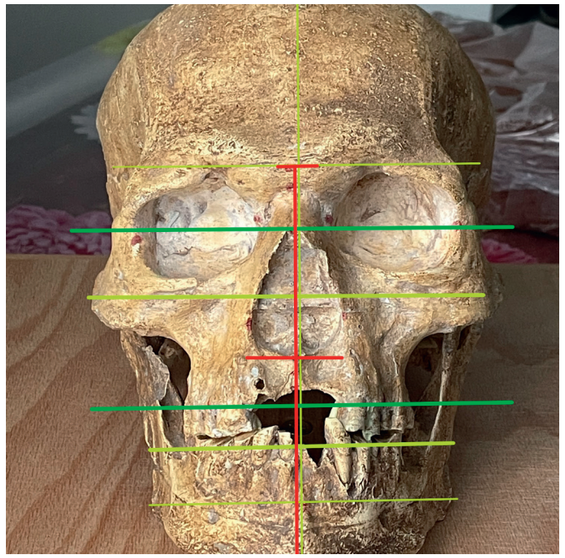

Fig. **13**

De face les plans verticaux et horizontaux montrent une parfaite symétrie.
L'orifice nasal est large, les arcades zygomatiques proéminentes.

Conclusion

Nous retenons en vue d'une reconstruction faciale, un gabarit puissant, un menton effacé, un enfoncement du procès alvéolaire supérieur, une typologie brachyofaciale, des structures osseuses laissant supposer une musculature volumineuse et une arcade sourcilière en torus.
L'orifice nasal implique une fonction respiratoire et olfactive importante, qui correspond au mode de vie de ces individus dans leur environnement.

ÉTUDE D'UN HOMME DE TYPOLOGIE ASIATIQUE

Certaines observations présentent un similitude avec notre fossile. Notament l'arcade sourcilière et le plan mandibulaire. L'angle ANB est de 0° en raison d'un inversé d'articulé, cependant le plan d'Izart montre un profil normal.

Fig. **14 et 15**

Nous proposons pour l'étude de la glabelle les repères suivants :
Point nasal-tangente à la glabelle / Point nasal-pointe os propres / Bissectrice passant par le point nasal- verticale / à cette bissectrice : la profondeur donne une idée de l'importance du relief. Nous devons apprécier l'épaisseur des tissus mous en comparaison avec le squelette.

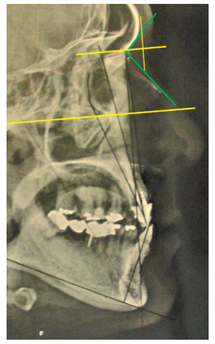

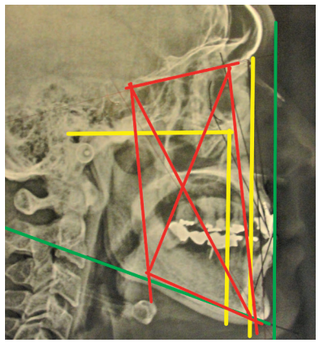

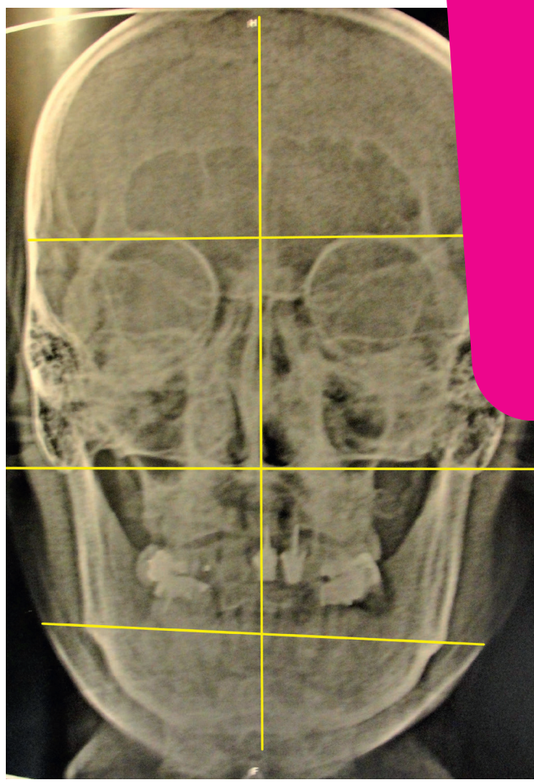

Fig. **16**

De face, remarquons également la structure des tissus mous en fonction du squelette. Notons la convergence du plan mastoïdien et du plan bigoniaque.

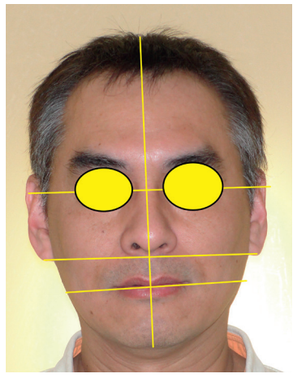

Fig. **17**

La convergence squelettique est inversée sur les tissus mous. Repérage du relief de la glabelle sur les tissus mous en comparaison de l'analyse squelettique.

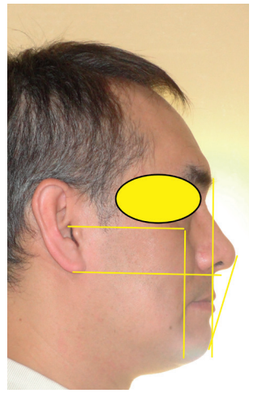

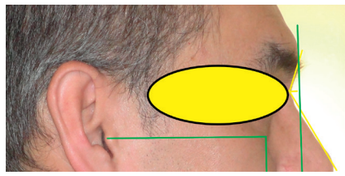

Fig. **18 et 19**

Le nez est important, les lèvres minces.

ÉTUDE D'UN HOMME DE TYPOLOGIE CAUCASIENNE

Nous laissons le lecteur comparer les différents paramètres avec les exemples précédents et les exemples à venir.

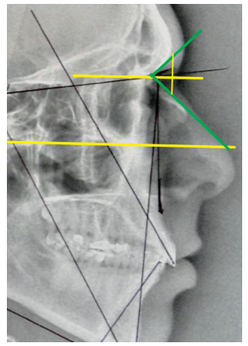

Fig. **20**

Même remarque sur l'angle glabellaire proche des 90°.

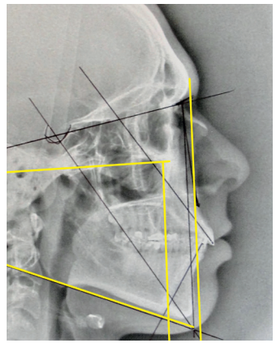

Fig. **21**

Le type brachyfacial est moins prononcé que notre fossile.

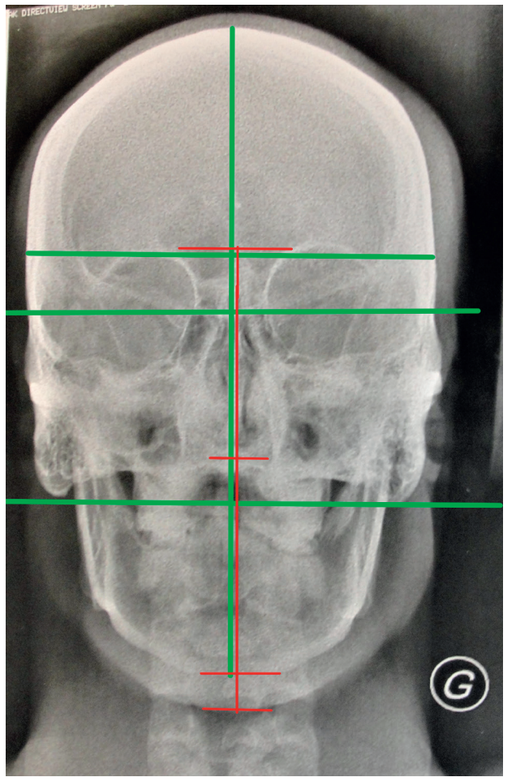

Fig. **22**
Les tissus mous sont très développés autour des branches montantes.

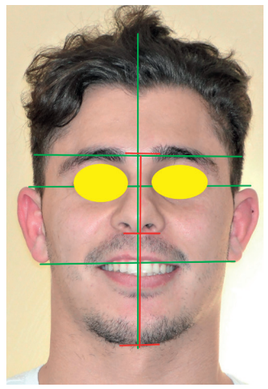

Fig. **23**

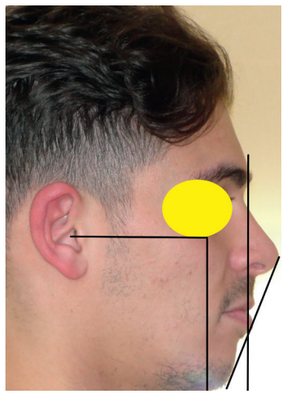

Fig. **24**

La lèvre supérieure est en retrait par rapport à la lèvre inférieure, ce qu'on ne peut pas déduire de l'étude du squelette. Les tissus mous au niveau mentonnier sont très épais et expliquent le profil labial.

ÉTUDE D'UN HOMME DE TYPOLOGIE AFRICAINE

La biproalvéolie du type africain n'existe pas chez notre squelette de référence. Elle est en relation avec l'inclinaison des axes des incisives.

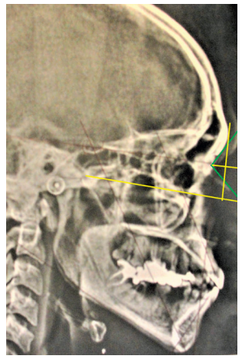

Fig. **25**

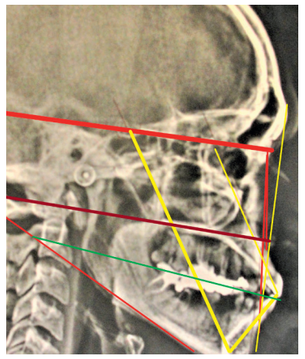

Fig. **26**

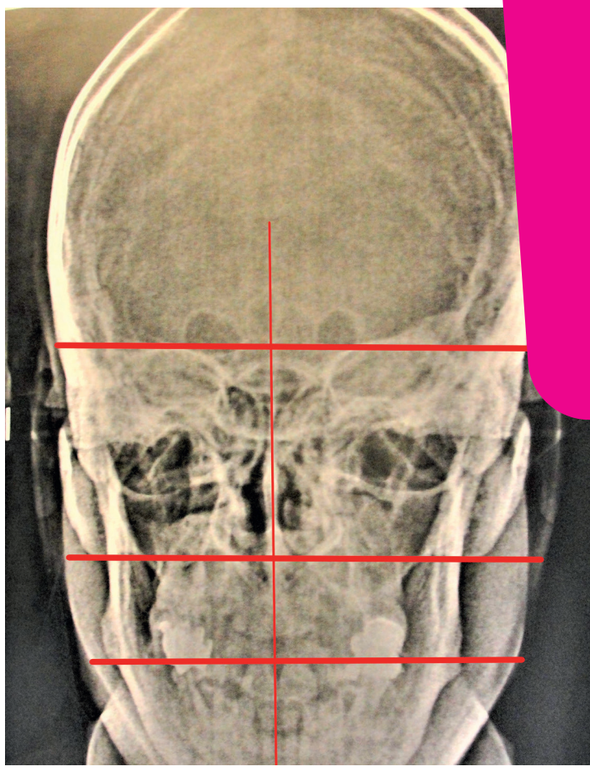

Fig. **27**

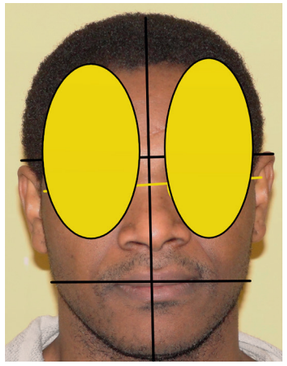

Fig. **28**

Étude du profil selon Izart.

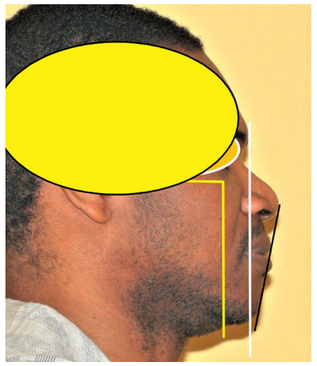

Fig. **29**

Étude de la glabelle.

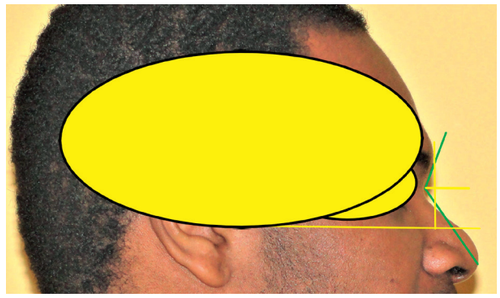

Fig. **30**

Étude de la symétrie faciale.

ÉTUDE D'HOMME DE TYPOLOGIE ABORIGÈNE AUSTRALIEN

Nous ne possédons pas les tissus mous de ce sujet, mais nous connaissons l'apect facial des aborigènes d'Australie en général. L'angle glabellaire est proche des 90°, mais le relief est peu marqué.

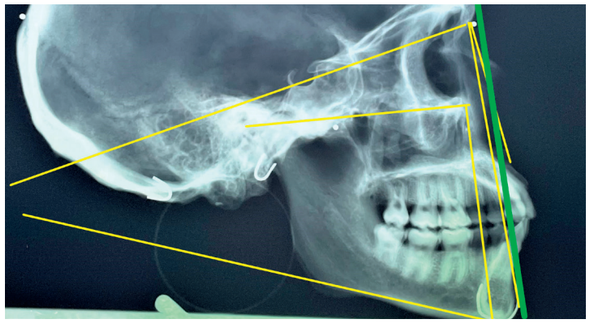

Fig. **31**

Aborigène ANB.

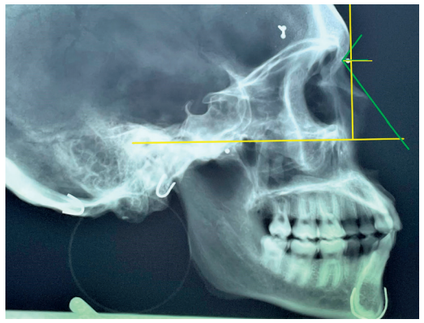

Fig. **32**

Aborigène glab.

RECONSTRUCTION FACIALE DU FOSSILE

L'étude des différents crânes présentés nous a permis d'y associer les tissus mous. Nous observons :

- que les tissus mous sont très variables d'un crâne à l'autre : notre reconstruction ne pourra être qu'une proposition ;
- que les crânes donnent toujours un visage robuste et volumineux ;
- que notre fossile présente des crêtes osseuses susceptibles d'associer un volume musculaire important ;
- que ses caractéristiques dentaires ne peuvent échapper à des tissus mous au niveau labial caractéristique ;
- que le profil nasal doit être imaginé sur un plan fonctionnel et non anatomique, à savoir la nécessité d'une fonction respiratoire et olfactive.

Toute autre précision nous paraît aléatoire.

Fig. **33 et 34**

La recherche de l'occlusion dentaire va nous permettre de positionner la mandibule dans les glennes.

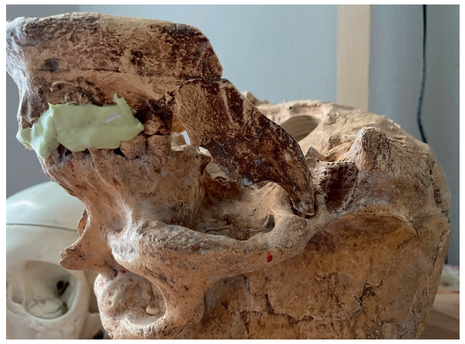

Fig. **35 et 36**

Nous fixons la position des dents par de l'Optosil et nous renversons le squelette pour observer l'espace articulaire. Mis à l'envers, le crâne laisse bien voir l'épaisseur du ménisque et de ses structures associées.

Fig. **37 et 38**

Fig. **39**

Nous fixons la mandibule en complétant l'espace articulaire par de l'Optosil.

Fig. **40**

Nous pouvons mieux comparer le squelette moderne avec notre fossile, la mandibule bien placée.



Fig. **41**

Le premier travail de reconstruction consiste à rétablir la musculature et la cloison nasale.
Nous remplissons les fosses osseuses : masséter, temporal, zygomatiques, releveurs, frontal.

Fig. **42**

Ébauche des tissus mous : contours du nez, orbiculaires, globe oculaire.

Fig. **43**

Ébauche du nez, vue de profil.

Fig. **44**

L'atelier : le matériau utilisé est de la terre argileuse.

Fig. **45**

Les instruments sont ceux classiquement employés en chirurgie dentaire pour la cire et un pinceau pour humidifier localement la terre.

Fig. **46 à 48**

Le modelage cherche la précision sur la correspondance os/tissus mous. Un oeil de verre permet de mieux visualiser l'aspect du squelette devenu sujet.

Fig. **49 à 56**

(de haut en bas)
Corrections : les pommettes exagérées et le torus.
Le nez doit correspondre à un individu qui l'utilise comme facteur essentiel des odeurs et de la respiration dans son environnement.
La lèvre supérieure doit correspondre au procès alvéolaire effondré.

Moulage dans une cuvette d'alginate de l'hémiface de reconstruction.
Une bande de plâtre permet de construire un crâne vide.
Un trait a été tracé autour de l'hémiface moulée pour ajuster l'autre hémiface.







Fig. **57 à 60**

Le moulage est terminé, montrant à droite le squelette par comparaison à la reconstitution faciale à gauche.
Essai de représentation en sanguine.
Maquillage : la partie squelettique est cirée, la partie reconstituée est peinte avec un vernis bronze et une patine.
L'œuvre artistique : *« l'homme moderne naissant de son fossile ».*

Conclusion

Il nous a semblé par le travail élaboré sur cette reconstitution que certains paramètres s'avéraient très subjectifs : la forme du nez, les plis faciaux, l'épaisseur des lèvres.
En revanche d'autres caractéristiques semblent découler des informations squelettiques : le relief glabellaire, l'épaisseur musculaire des masséters et des temporaux. Le relief labial est directement lié aux caractéristiques alvéolo-dentaires.
C'est sur ce point précis que l'orthodontiste peut apporter des notions supplémentaires par son habitude d'observer les maxillaires et l'arrangement des tissus mous.

BIBLIOGRAPHIE

> D. Hadjouis, *Les hommes de Mechta-Afalou d'Algérie. Architecture cranio-faciale, occlusion, biodynamique, paléopathologie. L'exemple des hommes paléolithiques d'Afalou Bou Rhummel,* Mémoires du CNRPAH, Nouvelle Série, n° 14, 2011, 140 p.

> D. Hadjouis, *Le crâne des vertébrés quadrupèdes et bipèdes. Variations, anomalies et pathologies articulaires,* vol. 2, ISTE éditions, Londres, 2021, 268 p.

> D. Hadjouis *et al.,* « Analyse architecturale, paléopathologie et reconstitution faciale 2D et 3D (sculpture) d'un crâne mechtoïde du Néolithique de l'Ouest algérien (Oued Guettara, Algérie) », in P. Andrieux, D. Hadjouis, A. Dambricourt-Malassé (dir.), *L'identité humaine en question. Nouvelles problématiques et nouvelles technologies en paléontologie humaine et en paléoanthropologie biologique,* Paris, Artcom', 2000, p. 221-236.

SBR
SOCIETE BIOPROGRESSIVE RICKETTS

Retrouvez toute la vie de la SBR sur notre site internet

www.bioprog.com
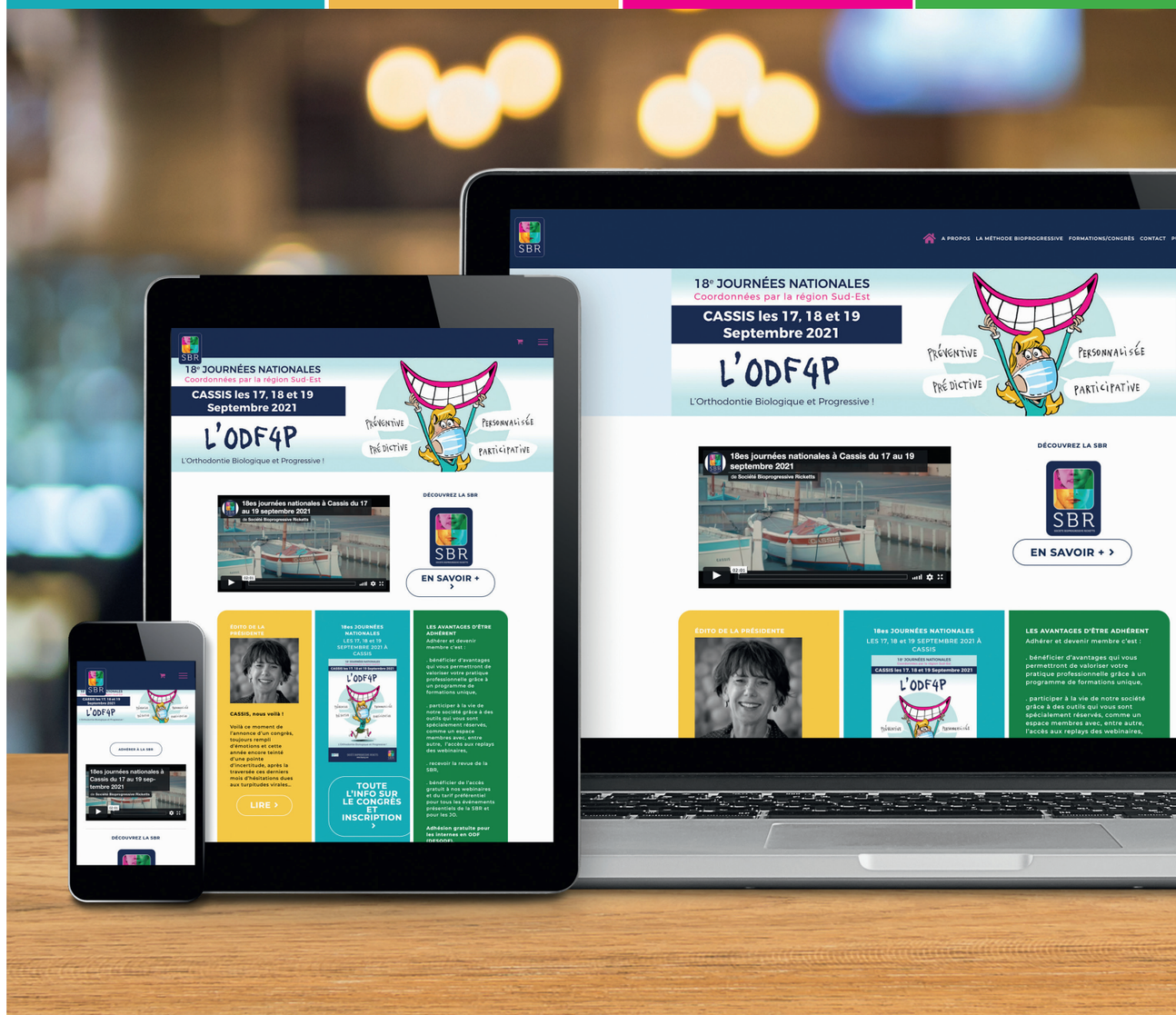
MÉTHODE BIOPROGRESSIVE | CONGRÈS | FORMATIONS | PUBLICATIONS